

## **Folleto didáctico: modificaciones a las toracotomías axilares en el Hospital Clínico Quirúrgico “Arnaldo Milián Castro”**

Didactic leaflet: modifications to axillary thoracotomy at the "Arnaldo Milián Castro" Clinical Surgical Hospital

Rodolfo Eliseo Morales Valdes<sup>1\*</sup> <http://orcid.org/0000-0003-4420-2029>

Ramón Ezequiel Romero Sánchez<sup>2</sup> <http://orcid.org/0000-0003-2018-900x>

Tania Robaina Pedrosa<sup>3</sup> <http://orcid.org/0000-0003-2018-900x>

Yoandy López de la Cruz<sup>4</sup> <http://orcid.org/0000-0002-2167-7430>

Eligio Barreto Fiu<sup>3</sup> <http://orcid.org/0000-0003-3523-2875>

Rodolfo Morales Mato<sup>4</sup> <http://orcid.org/0000-0003-1044-1689>

<sup>1</sup> Universidad de Ciencias Médicas de Villa Clara. Hospital Clínico Quirúrgico “Arnaldo Milián Castro”. Santa Clara. Villa Clara. Cuba.

<sup>2</sup> Universidad de Ciencias Médicas de Camagüey. Cuba.

<sup>3</sup> Universidad de Ciencias Médicas de Villa Clara. Cuba.

<sup>4</sup> Universidad de Ciencias Médicas de Villa Clara. Hospital Cardiocentro “Ernesto Guevara”. Santa Clara. Villa Clara. Cuba.

\* Autor para la correspondencia. Correo electrónico: [rodolfomv@infomed.sld.cu](mailto:rodolfomv@infomed.sld.cu)

---

## RESUMEN

**Fundamento:** la cirugía torácica es indispensable en la formación del cirujano general, específicamente las vías de abordajes al tórax. Del análisis de elementos contradictorios y teniendo como fundamentos la práctica y la revisión continua de la literatura, fue necesario realizar innovaciones sucesivas a las toracotomías axilares verticales, las cuales después de realizadas demandaron un instrumento para su socialización.

**Objetivo:** diseñar un folleto didáctico para la socialización de los resultados de la investigación "Modificaciones a la toracotomía axilar vertical".

**Métodos:** se realizó un estudio de innovación tecnológica, empleando el método general del conocimiento dialéctico-materialista en la confección de un folleto didáctico que contiene los resultados de una investigación cuasiexperimental en pacientes operados, en el período comprendido entre septiembre de 2012 a diciembre de 2016, por afecciones en la cavidad torácica (no cardiovasculares), en el Hospital Clínico Quirúrgico "Arnaldo Milián Castro" de Santa Clara, Villa Clara.

**Resultados:** el folleto didáctico incluye la explicación metodológica de las modificaciones a la técnica quirúrgica e imágenes que las ilustran; tiene 35 páginas cuyo contenido está desglosado en ocho acápites que incluyen fundamentos teóricos, desarrollo de la técnica, novedad, ventajas, desventajas y resultados de su aplicación. Se encuentra disponible en la biblioteca del mencionado hospital para la preparación de los profesionales que se entrenan con este fin.

**Conclusiones:** el folleto didáctico constituye un valioso material de apoyo a la docencia y una herramienta eficaz para elevar el desempeño profesional en la identificación y solución de problemas en la práctica médica relacionados con la toracotomía axilar vertical.

**DeSC:** herida quirúrgica; manual de referencia, cirugía torácica; educación médica.

---

## ABSTRACT

**Background:** thoracic surgery is essential for the general surgeon training, specifically the approaches to reviewing the chest. Taking as reference the analysis of contradictory

elements and having as basis practice and the continuous review of literature, it was necessary to make subsequent innovations to the vertical axillary thoracotomies, which after being performed required an instrument for their socialization.

**Objective:** to design a didactic leaflet to socialize the research results "Modifications to vertical axillary thoracotomy".

**Methods:** a technological innovation study was conducted, using the general method of dialectical-materialistic knowledge for designing a didactic leaflet containing the results of a quasi-experimental research in patients who underwent surgery, from September 2012 to December 2016, due to conditions in the thoracic cavity (non-cardiovascular conditions), at the "Arnaldo Milián Castro" Clinical Surgical Hospital in Santa Clara, Villa Clara.

**Results:** the didactic leaflet includes the methodological details of the modifications to the surgical technique and images that illustrate them; the leaflet is 35 pages long with the content that is organized into eight chapters that include theoretical underpinnings, development of the technique, novelty, advantages, disadvantages and results of its application. It is available at the library of the above mentioned hospital, for the professional development of specialists in this field.

**Conclusions:** the didactic leaflet is a valuable learner-teacher support material and an effective tool for the professional development of specialists in recognizing and solving problems in clinical practice related to vertical axillary thoracotomy.

**MeSH:** surgical wound; handbook; thoracic surgery; education, medical.

---

Recibido: 04/03/2020

Aprobado: 16/04/2020

## INTRODUCCIÓN

La cirugía torácica es parte indispensable dentro de la formación del cirujano general, específicamente en relación con las vías de abordajes al tórax. La tendencia en la práctica de las toracotomías verticales convencionales en diferentes localizaciones de la región axilar ha respondido en su mayoría a la necesidad y conveniencia de los cirujanos.

El 7 de octubre de 1893 se realizó, según los registros históricos, la primera toracotomía axilar en la historia de la medicina moderna, cuando el cirujano estadounidense George Ryerson Fowler hizo una decorticación en un paciente con un empiema crónico.<sup>(1,2)</sup>

En 1942 Eugenio Morelli comenzó a adoptar de forma sistemática una incisión recta longitudinal,<sup>(3)</sup> en el tratamiento operatorio de la tuberculosis, con el objetivo de disminuir el tiempo parietal de las toracotomías previamente descritas. Seis años después, Sir Denis John Wolko Browne describió, posiblemente, la única toracotomía axilar vertical posterior.<sup>(3)</sup>

En la década de 1950 Nunzio Di Paola amplió las indicaciones de la incisión descrita por Morelli, en particular las relacionadas con resecciones pulmonares, los aportes teóricos de Di Paola a la diseminación de la técnica explican que algunos autores se refieran a este abordaje como "incisión de Morelli-Di Paola".<sup>(2,3,4)</sup>

En la década de 1970, Hurtado Hoyo en Argentina, y Baeza y Foster, en Estados Unidos, entre otros, describieron otros abordajes laterales verticales cuya diferencia fundamental radicaba en la extensión de la herida quirúrgica.<sup>(2)</sup> Desde los inicios hasta finales de la década de 1970 se propusieron cerca de una veintena de incisiones axilares.

La incisión convencional de mayor uso en el mundo para el abordaje a la cavidad torácica en patologías no cardiovasculares es la toracotomía posterolateral,<sup>(5)</sup> sin embargo, algunos cirujanos muestran preferencia por la realización de incisiones en la región lateral (axilar) del tórax. Las ventajas de las incisiones axilares se magnifican cuando el proceso mórbido puede abordarse mediante minitoracotomías en el triángulo auscultatorio<sup>(6)</sup> (descrita por

Becker y Munro en 1976),<sup>(7)</sup> lo cual paulatinamente ha ido favoreciendo la tendencia, cada vez mayor, de realizar cirugías torácicas a través de esa zona.

En Cuba los orígenes de la práctica de toracotomías axilares se remontan a la década de 1960 y entre los pioneros en su utilización se encuentra el Dr. Amaranto Borges.<sup>(8,9)</sup> Posteriormente, en 1973, el Dr. Roberto Guerra junto a Pedro Álvarez Velasco y Raúl Saa Vidal introdujeron la vía axilar al referirse a la incisión de Eugenio Di Morelli (1942), en el Hospital "Reina Mercedes" de la Habana, hoy Hospital Universitario "Comandante Manuel Fajardo".<sup>(10)</sup>

Desde comienzos de la década de 1980 los cirujanos torácicos cubanos comenzaron a denominar una toracotomía vertical en la línea axilar media (Morelli-Di Paola) con el nombre de "incisión de Bordoni".<sup>(11)</sup> Curiosamente hasta la actualidad en Cuba, la tendencia de los cirujanos generales continúan refiriendo con ese nombre, prácticamente, a cualquier apertura vertical en la región lateral del tórax sin que la literatura científica haya podido registrar este autor y sus aportes.<sup>(8)</sup>

En la provincia de Villa Clara en la década de 1980 se prestaba asistencia médica en el otrora Hospital Provincial, hoy Hospital Oncológico Universitario "Celestino Hernández Robau", que contaba con un servicio de Cirugía General dirigido por el profesor Dr. Daniel Codorniú Pruna†. Cirujanos como el Dr. Teodoro Machado Agüero†, Dr. Eddy Sierra Henríquez, Dr. Isidro González Bacigalupi, Dr. José Cayón Rodríguez, entre otros, con una formación excelente, desarrollaban un trabajo encomiable tanto en la asistencia, como en la docencia. En esta etapa (1987-1991) realizó la residencia de Cirugía General el autor principal de esta investigación, formado por algunos de estos profesores dedicados fundamentalmente a la cirugía torácica, aunque con perfil autodidacta, pues realmente eran cirujanos generales.

Del análisis de las contradicciones mencionadas anteriormente y otras surgidas de la práctica, y teniendo como fundamento la información recibida de la revisión continua de la literatura, se generó la necesidad de realizar innovaciones sucesivas a las técnicas <http://www.revedumecentro.sld.cu>

anteriores; validadas y aprobadas con estricto rigor de la ética, entre los años 1992-1995, donde se comienza a realizar la incisión vertical rectilínea en la línea axilar posterior, facilitada por la inserción del borde anterior del músculo dorsal ancho (marca anatómica), lo que permite mejores resultados en la evolución del paciente. En un período posterior se sistematizó su realización perfeccionándose cada vez más.<sup>(2)</sup> El autor principal del presente artículo es el actual jefe de un proyecto de investigación que determinó la efectividad y factibilidad de dichas modificaciones. Por ello, y posterior a su culminación se decidió conformar un material didáctico que permitiera socializar los resultados de la investigación para contribuir a la mejor comprensión de sus contenidos de estudio y a la ampliación de su utilización; por tanto, se trazó el siguiente objetivo: Diseñar un folleto didáctico para la socialización de los resultados de la investigación "Modificaciones a la toracotomía axilar vertical".

## MÉTODOS

Se desarrolló una intervención cuasiexperimental, en pacientes operados, en el período comprendido entre septiembre de 2012 a diciembre de 2016, por afecciones de la cavidad torácica (no cardiovasculares), en el Hospital Clínico Quirúrgico "Arnaldo Milián Castro" de Santa Clara, Villa Clara. En esa cohorte de pacientes se empleó como vía de abordaje quirúrgico la toracotomía axilar vertical con las modificaciones propuestas por el autor principal ya comentadas con anterioridad (Toracotomía Axilar Vertical Posterior Extendida).<sup>(2)</sup> Con sus resultados se conformó un folleto didáctico cuyo diseño metodológico general consistió en un estudio de innovación tecnológica, empleando el método general del conocimiento dialéctico-materialista.

## RESULTADOS Y DISCUSIÓN

A partir de los resultados prácticos obtenidos en la investigación se confeccionó un folleto didáctico que incluye la explicación metodológica de las modificaciones a la técnica

quirúrgica, así como imágenes que ilustran su contenido; se encuentra disponible en la Biblioteca del Hospital Clínico Quirúrgico “Arnaldo Milián Castro”, para la preparación tanto de especialistas y residentes de la especialidad de Cirugía General, así como también de los estudiantes que rotan por este servicio.

A continuación se exponen las características del folleto:

Título: Toracotomía Axilar Vertical Posterior Extendida (TAVPE).

Objetivo: instruir a los cirujanos en formación sobre las modificaciones a la toracotomía axilar vertical realizadas en el Hospital Clínico Quirúrgico “Arnaldo Milián Castro”.

Estructura: conformado por 35 páginas que incluyen una portada con nombre de la institución, título, autor y coautores. El contenido está desglosado en ocho acápite, y finalmente se presentan las referencias bibliográficas.

Sus acápite son:

1. Historia de las toracotomías axilares.

Se describen los antecedentes históricos desde el contexto internacional, Cuba y dentro de ella la provincia Villa Clara. Se identifican las personalidades que intervinieron y se clarifican los hechos según las referencias citadas.

2. Anatomía, fisiología del tórax y principales complicaciones de las toracotomías.

Se describen los fundamentos teóricos y prácticos que permitieron el desarrollo de las modificaciones para luego ofrecer elementos que explican la incidencia de complicaciones, desde una visión anatomopatológica.

3. Aspectos metodológicos generales de la investigación.

Se describen para su conocimiento:

- Diseño metodológico.
- Técnicas de recolección de la información.

4. Desarrollo de la estrategia quirúrgica modificadora de la toracotomía axilar vertical.

Se describen las indicaciones para la realización de la técnica y se explican cada una de las modificaciones a las toracotomías axilares que definen en conjunto una nueva cualidad: La Toracotomía Axilar Vertical Posterior Extendida.<sup>(2)</sup> Las modificaciones se incluyen además dentro de la estrategia quirúrgica definida por el equipo de trabajo, lo cual también consta en el folleto.

- Indicaciones.
- Etapas de la estrategia quirúrgica.
- Previa informativa.

A. Preparación del paciente.

B. Entrevista informativa sobre el desarrollo de la técnica (incluye la obtención del consentimiento informado).

- Intervención Quirúrgica.

A. Técnica anestésica.

Contiene la necesidad de contemplar en la fase inicial de la intervención el Momento Óptimo de Relajación Muscular (MORM) como un principio del equipo en función de la garantía de un abordaje efectivo y seguro.

B. Descripción de la Toracotomía Axilar Vertical Posterior Extendida:

1. Posición del paciente.
2. Dirección y localización de la incisión.
3. Extensión de la incisión.
4. Aspectos técnicos de la apertura.
5. Aspectos técnicos del cierre.

• Recuperativa:

- Fase Posoperatoria inmediata
- Fase Posoperatoria mediata

5. Aspectos novedosos de la técnica.

De manera didáctica para el aprendizaje se utiliza la anatomía de superficie a nivel de la línea axilar posterior guiados por el relieve observado a este nivel, que corresponde al borde anterior del músculo dorsal ancho. No se construyen colgajos musculares: ni anterior, ni



posterior; no se secciona ningún grupo muscular, solamente se desinsertan los músculos intercostales en el borde superior de la costilla. Se establece como principio del equipo quirúrgico la solicitud del Momento Óptimo de Relajación Muscular (MORM). Para la apertura y colocación de los separadores, no se desperiostiza la costilla, no se seccionan, ni se resecan; ya que no se consideran necesarios para mejorar la amplitud del campo operatorio. Cuando llega el momento del cierre -y acorde con la dinámica de la apertura- es también muy rápido y sencillo, no se coloca aproximador costal y se efectúa mediante maniobras coordinadas de tracción y anudado sin extrema tensión de tres puntos pericostales.

#### 6. Ventajas identificadas en la experiencia del autor principal y su equipo.

Se especifican las ventajas que a juicio de los autores tienen las modificaciones debido a que en su conjunto integran la suma de las que poseen otros procedimientos tradicionales, por ejemplo:

- Buen resultado estético.
- Disminuye los tiempos de la intervención (quirúrgico y anestésico) al emplearse menor tiempo en la fase parietal.
- Es ahorradora de sangre al modificarse poco la anatomía de la pared torácica: no se realizan colgajos ni se seccionan costillas o grandes músculos.
- Es menos dolorosa al disminuirse el traumatismo costal y de la pared en general durante la intervención. lo que contribuye a un menor consumo de analgésicos.
- Disminuye las complicaciones respiratorias al existir menor dolor, por tanto, la respiración no se hace superficial, no hay retención de secreciones lo que contribuye a reducir las atelectasias, las neumonías y bronconeumonías en el posoperatorio.
- Buen resultado en la reincorporación de los pacientes a la vida diaria salvo que el diagnóstico preoperatorio o final lo contraindique.
- Disminución de costos hospitalarios: asociados a la mejoría de indicadores como estadía en sala de terapia y convencional, y consumo de fármacos, entre otros.
- Mayor facilidad en el aprendizaje y utilización por parte de cirujanos noveles y residentes. Su empleo puede ser muy beneficioso en lugares con características similares donde se desarrolló el estudio y no se cuente con grandes fondos para implementar otras estrategias como la cirugía de mínimo acceso.

#### 7. Desventajas identificadas en la experiencia del autor y su equipo.

En tiempos donde el mayor esfuerzo en la innovación está dirigido a la cirugía de mínimo acceso, la incisión propuesta sigue siendo una técnica denominada a cielo abierto; sin embargo, se considera que optimiza y/o perfecciona varios de los aspectos de las técnicas clásicas empleadas, como se expuso en este capítulo. El autor principal considera que sus bondades pueden ser empleadas incluso como una vía de abordaje eficiente en la conversión de intervenciones de acceso mínimo que la requieran.

#### 8. Resultados de la investigación

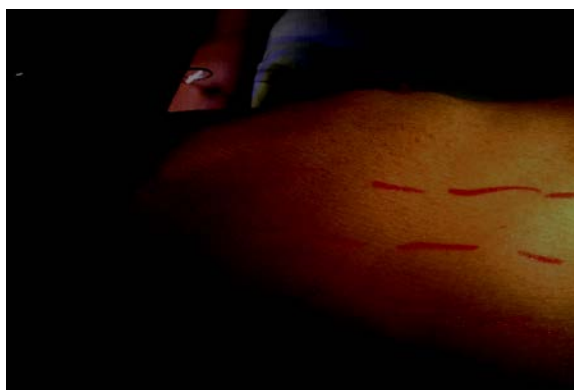Se exponen los resultados del cuasiexperimento con una muestra de 128 pacientes estudiados: 84 hombres y 44 mujeres, edad promedio de 50 años y predominio del hábito de nicotismo. Los antecedentes patológicos personales más frecuentes fueron la Enfermedad Pulmonar Obstructiva Crónica, y otras afecciones cardiovasculares. El diagnóstico operatorio más frecuente fueron los tumores de pulmón en ambos sexos, y las técnicas más realizadas las resecciones pulmonares, seguidas de las pleurectomías parietales.

La fase parietal (tiempo de la incisión) tuvo una media menor de 7 minutos para obtener un campo operatorio óptimo en dependencia de los objetivos quirúrgicos. Se evidenció un sangrado en esta fase por debajo de 30 ml. El tiempo quirúrgico promedio fue inferior a los reportados en otros grupos y se estimó que se debe sobre todo a la reducción de los tiempos de apertura y cierre, unido a las facilidades que ofrece la técnica como el buen campo quirúrgico. El dolor se comportó según la escala utilizada por debajo de 3 puntos lo que se considera insignificante, por lo tanto, el uso de analgésicos en el posoperatorio fue simple con utilización de fármacos de primera línea de uso común. La estancia operatoria general fue menor de seis días.

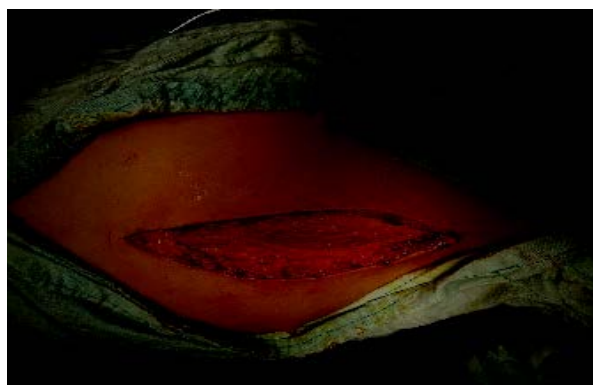
La técnica de análisis de conglomerados en dos fases demostró que no existieron diferencias entre los grupos identificados automáticamente; en los se puede decir que en el grupo No. 1 los caracterizaron los procesos malignos y el grupo No. 2 los benignos. Entre dichos grupos no se encontró diferencia entre las variables consideradas indicadores internacionales de <http://www.revedumecentro.sld.cu>

efectividad, lo que apoya la pertinencia y factibilidad de la técnica quirúrgica analizada (TAVPE).

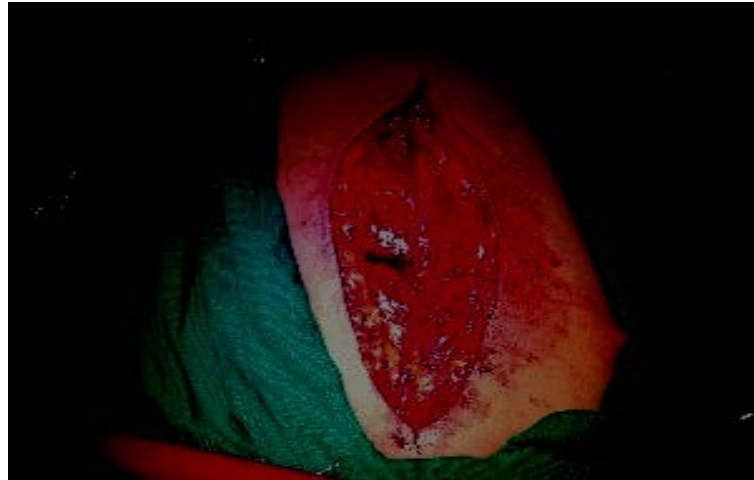A continuación se aprecian en las Figura 1, Figura 2, Figura 3 y Figura 4 algunos de los pasos del proceso quirúrgico, como muestra de las imágenes contenidas en el folleto:



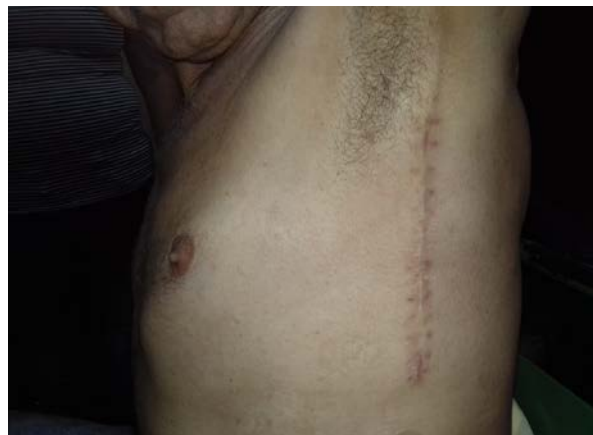**Fig.1.** Distancia entre las líneas axilar anterior y posterior de aproximadamente 8 cm.  
(Foto tomada por el autor principal).



**Fig.2.** Incisión ya realizada que permite ver el borde anterior.  
(Foto tomada por el autor principal).



**Fig.3.** Después de retirados los separadores.  
(Foto tomada por el autor principal).



**Fig.4.** Cicatriz a 40 días del posoperatorio  
(Foto tomada por el autor principal).

En la literatura médica, varios autores han confeccionado manuales o folletos para fortalecer la enseñanza en cirugía torácica, entre ellos Hurtado Hoyo<sup>(3)</sup> en el año 1976, autor ya mencionado en este artículo; y otros como De La Torre Bravos et al.,<sup>(12)</sup> quienes en su obra aportan información completa y clara sobre las diferentes urgencias torácicas que puede encontrar el médico en el ejercicio de su trabajo, desde las intraoperatorias y

posoperatorias, la patología pleural, las graves patologías mediastínicas y de la vía aérea, hasta los traumatismos torácicos; está dirigido a cualquier médico que se pueda ver involucrado en la atención de pacientes de cirugía torácica; y el conformado por Salvatierra Velázquez et al.,<sup>(13)</sup> dirigido a los residentes, donde refieren las siguientes temáticas: El Servicio de Cirugía Torácica, Guía de formación del especialista en Cirugía Torácica, regulación de la relación laboral del residente, Plan de formación del residente de Cirugía Torácica, Bibliografía recomendada, Evaluación del Médico Residente y el Plan individualizado de rotaciones; como se aprecia no contienen aspectos novedosos en estas intervenciones quirúrgicas, sino que constituyen guías para dirigir o adiestrar en este tipo de cirugía.

## CONCLUSIONES

Mediante el estudio realizado se derivó un material didáctico que contiene las modificaciones a la técnica quirúrgica e imágenes que ilustran su proceder, especificando las ventajas que para el paciente tiene este tipo de incisión. Constituye un medio eficaz para la preparación de especialistas y residentes en Cirugía General en este tipo de técnica para su aplicación práctica en todos los servicios quirúrgicos; sin dudas, contribuye al desarrollo de competencias que se revierten en el mejoramiento del estado de salud de la población y elevan el nivel de desempeño profesional.

## REFERENCIAS BIBLIOGRÁFICAS

1. Fowler GR. A Case of Thoracoplasty for the Removal of a Large Cicatricial Fibrous Growth from the Interior of the Chest, the Result of an Old Empyema. *Medical Record*. 1893; 44:838-9.
2. Morales Valdés RE, López-de la Cruz Y, Morales Mato R. Toracotomía axilar vertical posterior extendida. *CorSalud* [Internet]. 2019 [citado 20/01/2020]; 11(3): [aprox. 6 p.]. Disponible en: [http://scielo.sld.cu/scielo.php?script=sci\\_arttext&pid=S2078-71702019000300219&lng=es](http://scielo.sld.cu/scielo.php?script=sci_arttext&pid=S2078-71702019000300219&lng=es)

3. Hurtado Hoyo E. Toracotomías axilares. Buenos Aires: Sánchez Teruelo S.A; 1984.
4. Valles Gamboa M, Llópez Salazar R, Aguirre Fernández R, Naranjo Escalante R, Expósito Reyes O. Toracotomía de urgencia. Mayo 1997-2000. Multimed [Internet]. 2001 [citado 25/01/2020];5(1):[aprox. 12 p.]. Disponible en:  
<http://www.multimedgrm.sld.cu/articulos/2001/V5-1/9.html>
5. Techniques/Complications of Thoracotomy. In: Mathisen DJ MC, editor. Thoracic Surgery Lung Resections, Bronchoplasty 1: Wolters Kluwer; 2015:123-32.
6. Bagheri R, Ziaollah Haghi S, Attaran D, Ebadi F, Rajabnejad Y, Rajabnejad A. Video-assisted. Thoracoscopic Surgery Versus Axillary Thoracotomy in Primary Spontaneous Pneumothorax. J Cardiothorac Med. 2017;5(1):538-42.
7. Becker RM, Munro DD. Transaxillary Minithoracotomy: The Optimal Approach for Certain Pulmonary and Mediastinal Lesions. Ann Thorac Surg. 1976;22(3):254-9.
8. Morales Valdes RE, de Armas Pérez BA. Dr. Amaranto Borges Alfonso: uno de los pioneros en las incisiones axilares verticales en Cuba. EDUMECENTRO [Internet]. 2020 [citado 20/02/2020];12(1):[aprox. 10 p.]. Disponible en:  
[http://scielo.sld.cu/scielo.php?script=sci\\_arttext&pid=S2077-28742020000100248&lng=es](http://scielo.sld.cu/scielo.php?script=sci_arttext&pid=S2077-28742020000100248&lng=es)
9. Porro Novo N, Borges Alfonso A, Villanueva López S, Castell Avello R, Medrano García J. Valor de la toracotomía axilar en la plurectomía parietal. Rev Cubana Cir. 1985;24(2):509-16.
10. Guerra Lorenzo E, Gálvez Fermín N. La incisión vertical en cirugía torácica. Rev Cub Cir. 1977;16:9-11.
11. Vicente de la Cruz AA, Valls Martin A, Frías Méndez E, Sánchez Hernández N, Fernández Rodríguez I, Escoto Jach CM. Pleurectomía parietal que emplea la incisión de Bordoni. Técnica y resultados. Rev Cub Cir. 1983;22(1):32-40.
12. De La Torre Bravos M, Quero Valenzuela F, Moreno Mata N. Manual de Urgencias en Cirugía Torácica. España: SECT Sociedad Española de Cirugía Torácica, 2015.
- 13- Salvatierra Velázquez Á, Moreno Casado PM. Manual del Residente de Cirugía Torácica. Hospital Universitario Reina Sofía, Córdoba: Comisión de Docencia; 2016.

#### **Declaración de intereses**

<http://www.revedumecentro.sld.cu>

Los autores declaran no tener conflicto de intereses.

### **Contribución de los autores**

Rodolfo Eliseo Morales Valdes: autor del trabajo y jefe de proyecto de investigación.

Ramón Ezequiel Romero Sánchez: tutor de la investigación.

Tania Robaina Pedrosa: revisión y asesoramiento en metodología de la investigación.

Yoandy López de la Cruz: búsqueda y recolección de la información.

Eligio Barreto Fiu: procesamiento estadístico.

Rodolfo Morales Mato: organización de las ideas y elaboración de gran parte del informe.

Este artículo está publicado bajo la licencia [Creative Commons](https://creativecommons.org/licenses/by/4.0/)